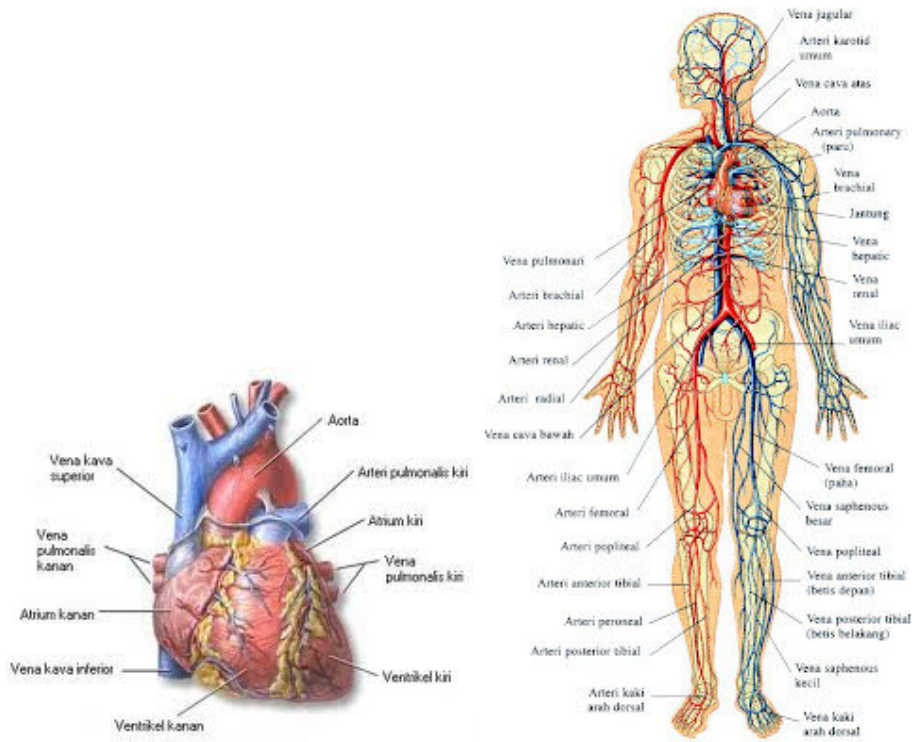


## MATERI ANFIS JANTUNG

Sistem kardiovaskuler merupakan organ sirkulasi darah yang terdiri dari jantung, komponen darah dan pembuluh darah yang berfungsi memberikan dan mengalirkan suplai oksigen dan nutrisi keseluruhan jaringan tubuh yang di perlukan dalam proses metabolisme tubuh. Sistem kardivaskuler memerlukan banyak mekanisme yang bervariasi agar fungsi regulasinya dapat merespons aktivitas tubuh, salah satunya adalah meningkatkan aktivitas suplai darah agar aktivitas jaringan dapat terpenuhi. Pada keadaan berat, aliran darah tersebut, lebih banyak di arahkan pada organ-organ vital seperti jantung dan otak yang berfungsi memelihara dan mempertahankan sistem sirkulasi itu sendiri.



Gambar : Jantung pusat kardiovaskuler

Gambar : Sistem kardiovaskuler

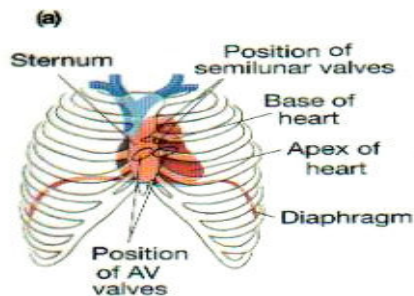
## 2.2. Perkembangan Sistem Kardiovaskuler

Sistem kardiovaskuler mulai berfungsi pada usia 3 minggu kehamilan. Dalam sistem kardiovaskuler terdapat pembuluh darah terbesar yang di sebut Angioblast. Angioblast ini timbul dari :

- a. Mesoderm : splanknikus & chorionic
- b. Merengkim : yolk sac dan tali pusat
- c. Dan dapat juga menimbulkan pembuluh darah dan darah

Dalam awal perkembangannya yaitu pada minggu ketiga, tabung jantung mulai berkembang di splanknikus yaitu antara bagian pericardial dan IEC dan atap katup uning telur sekunder(kardiogenik area). Tabung jantung pasangan membujur endotel berlapis saluran. Tabung-tabung membentuk untuk menjadi jantung primordial. Jantung tubular bergabung dalam pembuluh darah di dalam embrio yang menghubungkan tangkai, karian dan yolk sac membentuk sistem kardivaskuler purba. Pada janin, proses peredaran darah melalui plasenta.

## 2.3 Anatomi dan Fisiologi Kardiovaskuler



### 2.3.1 Anatomi Jantung

Jantung berbentuk seperti pir/kerucut seperti piramida terbalik dengan apeks (superior-posterior:C-II) berada di bawah dan basis ( anterior-inferior ICS – V) berada di atas. Pada basis jantung terdapat aorta, batang nadi paru, pembuluh balik atas dan bawah dan pembuluh balik. Jantung sebagai pusat sistem kardiovaskuler terletak di sebelah rongga dada (cavum thoraks) sebelah kiri yang terlindung oleh costae tepatnya pada mediastinum. Untuk mengetahui denyutan jantung, kita dapat memeriksa dibawah papilla mammae 2 jari setelahnya. Berat

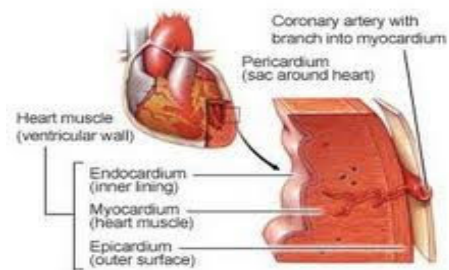
pada orang dewasa sekitar 250-350 gram. Hubungan jantung dengan alat sekitarnya yaitu:

- a) Dinding depan berhubungan dengan sternum dan kartilago kostalis setinggi kosta III-I.
- b) Samping berhubungan dengan paru dan fasies mediastilais.
- c) Atas setinggi torakal IV dan servikal II berhubungan dengan aorta pulmonalis, bronkus dekstra dan bronkus sinistra.
- d) Belakang alat-alat mediastinum posterior, esophagus, aorta desendes, vena azigos, dan kolumna vetebrata torakalis.
- e) Bagian bawah berhubungan dengan diafragma.

Jantung difiksasi pada tempatnya agar tidak mudah berpindah tempat. Penyokong jantung utama adalah paru yang menekan jantung dari samping, diafragma menyokong dari bawah, pembuluh darah yang keluar masuk dari jantung sehingga jantung tidak mudah berpindah. Factor yang mempengaruhi kedudukan jantung adalah:

- a. Umur: Pada usia lanjut, alat-alat dalam rongga toraks termasuk jantung agak turun kebawah
- b. Bentuk rongga dada: Perubahan bentuk tora yang menetap (TBC) menahun batas jantung menurun sehingga pada asma toraks melebar dan membulat
- c. Letak diafragma: Jika terjadi penekanan diafragma keatas akan mendorong bagian bawah jantung ke atas
- d. Perubahan posisi tubuh: proyeksi jantung normal di pengaruhi oleh posisi tubuh.

## Otot jantung terdiri atas 3 lapisan yaitu:



© Mayo Foundation for Medical Education and Research. All rights reserved.

### a) Luar/pericardium

Berfungsi sebagai pelindung jantung atau merupakan kantong pembungkus jantung yang terletak di mediastinum minus dan di belakang korpus sterni dan rawan iga II- IV yang terdiri dari 2 lapisan fibrosa dan serosa yaitu lapisan parietal dan viseral. Diantara dua lapisan jantung ini terdapat lender sebagai pelican untuk menjaga agar gesekan pericardium tidak mengganggu jantung.

### b) Tengah/ miokardium

Lapisan otot jantung yang menerima darah dari arteri koronaria. Susunan miokardium yaitu:

- i. Otot atria: Sangat tipis dan kurang teratur, disusun oleh dua lapisan. Lapisan dalam mencakup serabut-serabut berbentuk lingkaran dan lapisan luar mencakup kedua atria.
- ii. Otot ventrikuler: membentuk bilik jantung dimulai dari cincin antriovenrikuler sampai ke apeks jantung.
- iii. Otot atrioventrikuler: Dinding pemisah antara serambi dan bilik(atrium dan ventrikel).

### a) Dalam / Endokardium

Dinding dalam atrium yang diliputi oleh membrane yang mengilat yang terdiri dari jaringan endotel atau selaput lender endokardium kecuali aurikula dan bagian depan sinus vena kava.

**Bagian- bagian dari jantung:**

- a. Basis kordis: bagian jantung sebelah atas yang berhubungan dengan pembuluh darah besar dan dibnetuk oleh atrium sinistra dan sebagian oleh atrium dekstra.
- b. Apeks kordis : bagian bawah jantung berbentuk puncak kerucut tumpul.

**Permukaan jantung (fascies kordis) yaitu:**

- a. Fascies sternokostalis: permukaan menghadap kedepan berbatasan dengan dinding depan toraks, dibentuk oleh atrium dekstra, ventrikel dekstra dan sedikit ventrikel sinistra.
- b. Fascies dorsalis: permukaan jantung menghadap kebelakang berbentuk segiempat berbatas dengan mediastinum posterior, dibentuk oleh dinding atrium sinistra, sebgain atrium sinistra dan sebgain kecil dinding ventrikel sinistra.
- c. Fascies diafragmatika: permukaan bagian bawah jantung yang bebas dengan stentrum tindinium diafragma dibentuk oleh dinding ventrikel sinistra dan sebagian kecil ventrikel dekstra.

**Tepi jantung( margo kordis) yaitu:**

- a. Margo dekstra: bagian jantung tepi kanan membentang mulai dari vena kava superior sampai ke apeks kordis
- b. Margo sinistra: bagian ujung jantung sebelah tepi membentang dari bawah muara vena pulmonalis sinistra inferior sampai ke apeks kordis.

**Alur permukaan jantung:**

- a. Sulkus atrioventrikularis: Mengelilingi batas bawah basis kordis
- b. Sulkus langitudinalis anterior: dari celah arteri pulmonalis dengan aurikula sinistra berjalan kebawah menuju apeks kordis.
- c. Sulkus langitudinalis posterior: dari sulkus koronaria sebelah kanan muara vena cava inferior menuju apeks kordis.

## **Ruang-ruang jantung**

Jantung terdiri dari empat ruang yaitu:

1. Atrium dekstra: Terdiri dari rongga utama dan aurikula di luar, bagian dalamnya membentuk suatu rigi atau Krista terminalis.
  - a. Muara atrium kanan terdiri dari:
    - 1) Vena cava superior
    - 2) Vena cava inferior
    - 3) Sinus koronarius
    - 4) Osteum atrioventrikuler dekstra
  - b. Sisa fetal atrium kanan: fossa ovalis dan annulus ovalis
  - c. Ventrikel dekstra: berhubungan dengan atrium kanan melalui osteum atrioventrikel dekstrum dan dengan traktus pulmonalis melalui osteum pulmonalis. Dinding ventrikel kanan jauh lebih tebal dari atrium kanan terdiri dari:
    - a. Valvula triskuspidal
    - b. Valvula pulmonalis
2. Atrium sinistra: Terdiri dari rongga utama dan aurikula
3. Ventrikel sinistra: Berhubungan dengan atrium sinistra melalui osteum atrioventrikuler sinistra dan dengan aorta melalui osteum aorta terdiri dari:
  - a. Valvula mitralis
  - b. Valvula semilunaris aorta

## **Peredaran darah jantung**

Vena kava superior dan vena kava inferior mengalirkan darah ke atrium dekstra yang datang dari seluruh tubuh. Arteri pulmonalis membawa darah dari ventrikel dekstra masuk ke paru-paru(pulmo). Antara ventrikel sinistra dan arteri pulmonalis terdapat katup vlvula semilunaris arteri pulmonalis. Vena pulmonalis membawa darah dari paru-paru masuk ke atrium sinistra. Aorta (pembuluh darah terbesar) membawa darah dari ventrikel sinistra dan aorta terdapat sebuah katup valvulasemilunaris aorta.

Peredaran darah jantung terdiri dari 3 yaitu:

1. Arteri koronaria kanan: berasal dari sinus anterior aorta berjalan kedepan antara trunkus pulmonalis dan aurikula memberikan cabang-cabang ke atrium dekstra dan ventrikel kanan.
2. Arteri koronaria kiri: lebih besar dari arteri koronaria dekstra
3. Aliran vena jantung: sebagian darah dari dinding jantung mengalir ke atrium kanan melalui sinus koronarius yang terletak dibagian belakang sulkus atrioventrikularis merupakan lanjutan dari vena.

### **2.3.2 Fisiologi Jantung**

a. Fungsi umum otot jantung yaitu:

1. Sifat ritmisitas/otomatis: secara potensial berkontraksi tanpa adanya rangsangan dari luar.
2. Mengikuti hukum gagal atau tuntas: impuls dilepas mencapai ambang rangsang otot jantung maka seluruh jantung akan berkontraksi maksimal.
3. Tidak dapat berkontraksi tetanik.
4. Kekuatan kontraksi dipengaruhi panjang awal otot.

#### **b. Metabolisme Otot Jantung**

Seperti otot kerangka, otot jantung juga menggunakan energy kimia untuk berkontraksi. Energy terutama berasal dari metabolisme asam lemak dalam jumlah yang lebih kecil dari metabolisme zat gizi terutama laktat dan glukosa. Proses metabolisme jantung adalah aerobic yang membutuhkan oksigen.

#### **c. Pengaruh Ion Pada Jantung**

1. Pengaruh ion kalium : kelebihan ion kalium pada CES menyebabkan jantung dilatasi, lemah dan frekuensi lambat.
2. Pengaruh ion kalsium: kelebihan ion kalsium menyebabkan jantung berkontraksi spastis.

3. Pengaruh ion natrium: menekan fungsi jantung.

#### **d. Elektrofisiologi Sel Otot jantung**

Aktifitas listrik jantung merupakan akibat perubahan permeabilitas membrane sel. Seluruh proses aktifitas listrik jantung dinamakan potensial aksi yang disebabkan oleh rangsangan listrik, kimia, mekanika, dan termis. Lima fase aksi potensial yaitu:

1. Fase istirahat: Bagian dalam bermuatan negative(polarisasi) dan bagian luar bermuatan positif.
2. Fase depolarisasi(cepat): Disebabkan meningkatnya permeabilitas membrane terhadap natrium sehingga natrium mengalir dari luar ke dalam.
3. Fase polarisasi parsial: Setelah depolarisasi terdapat sedikit perubahan akibat masuknya kalsium ke dalam sel, sehingga muatan positif dalam sel menjadi berkurang.
4. Fase plato(keadaan stabil): Fase depolarisasi diikuti keadaan stabil agak lama sesuai masa refraktor absolute miokard.
5. Fase repolarisasi(cepat): Kalsium dan natrium berangsur-angsur tidak mengalir dan permeabilitas terhadap kalium sangat meningkat.

#### **e. Sistem Konduksi Jantung**

Sistem konduksi jantung meliputi:

1. SA node: Tumpukan jaringan neuromuscular yang kecil berada di dalam dinding atrium kanan di ujung Krista terminalis.
2. AV node: Susunannya sama dengan SA node berada di dalam septum atrium dekat muara sinus koronari.
3. Bundle atrioventrikuler: dari bundle AV berjalan ke arah depan pada tepi posterior dan tepi bawah pars membranasea septum interventrikulare.
4. Serabut penghubung terminal(purkinje): Anyaman yang berada pada endokardium menyebar pada kedua ventrikel.



#### **f. Siklus Jantung**

Empat pompa yang terpisah yaitu: dua pompa primer atrium dan dua pompa tenaga ventrikel. Periode akhir kontraksi jantung sampai kontraksi berikutnya disebut siklus jantung.

#### **g. Fungsi jantung sebagai pompa**

Lima fungsi jantung sebagai pompa yaitu:

1. Fungsi atrium sebagai pompa
2. Fungsi ventrikel sebagai pompa
3. Periode ejeksi
4. Diastole
5. Periode relaksasi isometric

Dua cara dasar pengaturan kerja pemompaan jantung

1. Autoregulasi intrinsic pemompaan akibat perubahan volume darah yang mengalir ke jantung.
2. Reflex mengawasi kecepatan dan kekuatan kontraksi jantung melalui saraf otonom

#### **h. Curah jantung**

Normal, jumlah darah yang dipompakan ventrikel kiri dan kanan sama besarnya. Jumlah darah yang dipompakan ventrikel selama satu menit disebut curah jantung (cardiac output).

Faktor-faktor utama yang mempengaruhi otot jantung:

1. Beban awal
2. Kontraktilitas
3. Beban akhir
4. Frekuensi jantung

Periode pekerjaan jantung yaitu:

1. Periode systole
2. Periode diastole
3. Periode istirahat

**i. Bunyi Jantung**

Tahapan bunyi jantung:

1. Bunyi pertama: lup
2. Bunyi kedua : Dup
3. Bunyi ketiga: lemah dan rendah 1/3 jalan diastolic individu muda
4. Bunyi keempat: kadang-kadang dapat didengar segera sebelum bunyi pertama

**2.3.3 Anatomi sistem pembuluh darah**

Pembuluh darah adalah prasarana jalan bagi aliran darah keseluruh tubuh.

Aliran darah dalam tubuh terdiri dari:

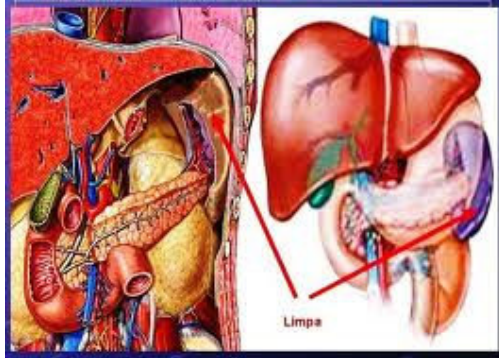
1. Aliran darah koroner
2. Aliran darah portal
3. Aliran darah pulmonal
4. Aliran darah sistemik

**Sistem Pembuluan Limfe**

Sistem pembuluh limfe merupakan suatu jalan tambahan tempat cairan dapat mengalir dari ruang interstitial ke dalam darah.pembuluh limfa dapat mengangkut protein dan zat partikel besar, keluar ruang jaringan yang tidak dikeluarkan dengan absorbs secara langsung kedalam kapiler darah. Sistem pembuluh limfe terdiri dari:

1. Duktus limfatikus dekstra: Duktus limfatikus jugularis dekstra, subclavia, dan bronkmediastinalis masing-masing mengalirkan cairan limfa sisi kepala dan leher.
2. Duktus limfatikus sinistra: Mulai terlihat dalam abdomen sebagai kantong limfe yang memanjang.
3. Nodus limfatisi: Berbentuk lonjong seperti buah kacang dan terdapat di sepanjang pembuluh limfe.
4. Kapiler limfa: sedikit cairan yang kembali ke sirkulasi melalui pembuluh limfe.

## LIMPA



Gambar : organ limpa

Terletak di sebelah kiri abdomen di daerah hipogastrium kiri bawah dan pada iga ke -9, 10, dan 11, berdekatan dengan fundus abdomen dan permukaannya menyentuh diafragma. Parenkim limpa terdiri dari:

1. Pulpa Putih
2. Pulpa Merah

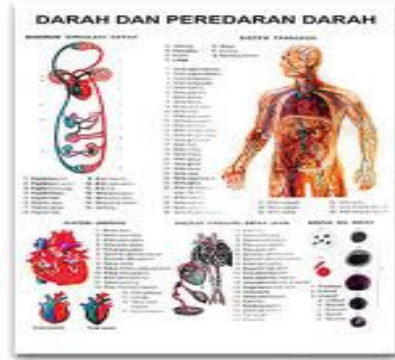### 2.3.4 Fisiologi Vaskuler

Sistem vaskuler memiliki peranan penting pada fisiologi kardiovaskuler karena berhubungan dengan mekanisme pemeliharaan lingkungan internal.

Bagian- bagian yang berperan dalam sirkulasi:

1. Arteri mentranspor darah di bawah tekanan tinggi ke jaringan.
2. Arteriola, cabang kecil dari sistem arteri yang berfungsi sebagai kendali ketika darah yang dikeluarkan ke dalam kapiler.
3. Kapiler , tempat pertukaran cairan, zat makanan dan elektrolit, hormone dan bahan lainnya antara darah dan cairan interstitial.
4. Venula yaitu mengumpulkan darah dari kapiler secara bertahap
5. Vena yaitu saluran penampung pengangkut darah dari jaringan kembali ke jantung.

## Aliran Darah



Gambar: darah dan peredarannya

Kecepatan aliran darah ditentukan oleh perbedaan tekanan antara kedua ujung pembuluh darah. Pembuluh darah dan aliran arteri adalah:

1. Aliran darah dalam pembuluh darah
2. Tekanan darah arteri : Sistolik, diastolic, nadi, dan darah rata-rata.
3. Gelombang nadi.
4. Analisis gelombang nadi: dapat di nilai dari: frekuensi gelombang nadi, irama denyut nadi, amplitude dan ketajaman gelombang.
5. Factor yang mempengaruhi tekanan darah arteri.

Sedangkan Pembuluh dan Aliran Vena Yaitu:

1. Tekanan Vena: biasanya sangat rendah
2. Gelombang denyut vena: perubahan tekanan dan volume
3. Kurva denyut nadi: vena jugularis eksterna dengan cara non invasive
4. Kecepatan aliran darah vena
5. Factor yang mempengaruhi kecepatan aliran darah vena
6. Pengaruh gravitasi pada tekanan darah vena

## MIKROSIRKULASI

Tempat pertukaran zat CIS dan CES (interstitial) adalah kapiler. Dan dipengaruhi oleh kecuali dinding kapiler, arteriole, venolus karena dapat mengatur jumlah dan kecepatan aliran darah. Ketiga rangkaian tersebut disebut dengan mikrosirkulasi.

## TEKANAN DARAH

Selisih diastolic dan sistolik disebut *pulse pressure*. Misalnya tekanan sistolik 120 mmHg dan diastolic 80 mmHg maka tekanan nadi sama dengan 40 mmHg. Tekanan darah tidak selalu sesuai karena salah satu factor yang mempengaruhinya adalah keadaan kesehatan dan aktivitas.

Pusat pengawasan dan pengaturan perubahan tekanan darah yaitu:

1. Sistem saraf
  - a. Presoreseptor dan kemoreseptor: serabut saraf aferen yang menuju pusat vasomotor berasal dari baroreseptor arteri dan kemoreseptor aorta dan karotis dari korteks serebri.
  - b. Hipotalamus: Berperan dalam mengatur emosi dan tingkah laku yang berhubungan dengan pengaturan kardiovaskuler
  - c. Serebrum: Mempengaruhi tekanan darah karena penurunan respons tekanan, vasodilatasi, dan respons depressor meningkat.
  - d. Reseptor nyeri: bergantung pada intensitas dan lokasi stimulus
  - e. Reflex pulmonal: inflasi paru menimbulkan vasodilatasi sistemik dan penurunan tekanan darah arteri dan sebaliknya kolaps paru menimbulkan vasokonstriksi sistemik
2. Sistem humoral atau kimia: berlangsung local atau sistemik, misalnya rennin-angiotensin, vasopressin, epineprin, asetikolin, serotonin, adenosine, kalsium, magnesium, hydrogen dan kalium.
3. Sistem hemodinamik: lebih banyak dipengaruhi oleh volume darah, susunan kapiler, perubahan tekanan osmotik, dan hidrostatis bagian luar, dan dalam sistem vaskuler.
4. Sistem limfatik: komposisi sistem limfatik hampir sama dengan komposisi kimia plasma darah dan mengandung sejumlah besar limfosit yang mengalir sepanjang pembuluh limfe untuk masuk ke dalam aliran darah.

## Daftar Pustaka

- Muttaqin, Arif. 2009. *Asuhan keperawatan klien dengan gangguan sistem kardiovaskuler*. . Jakarta. Penerbit: Salemba Medika
- Syaifuddin, H. 2002. *Anatomi fisiologi berbasis kompetensi untuk keperawatan dan kebidanan*. Jakarta: Penerbit EKG
- Syaifuddin, Haji. 2006. *Anatomi fisiologis mahasiswa keperawatan*. Jakarta Penerbit: EKG
- Syaifuddin. 2009. *Fisiologi tubuh manusia untuk mahasiswa keperawatan*. Jakarta Penerbit: Salemba Medika.